

ARTICULO DE REVISION

Tiroides ectópico intralaríngeo.

Intralaryngeal ectopic thyroid tissue.

Ilsa García Estrada,^I Waldo Jiménez González,^{II} Nérido Enrique González Fernández,^{III} Carlos Alfonso Sabatier.^{IV}

- I Especialista de I Grado en Otorrinolaringología. Profesor Auxiliar. Centro de Investigaciones Médico Quirúrgicas, La Habana, Cuba.
- II Especialista de I Grado en Otorrinolaringología. Instructor. Centro de Investigaciones Médico Quirúrgicas, La Habana, Cuba.
- III Especialista de II Grado en Oncología. Profesor Auxiliar. Instituto Nacional de Oncología y Radiobiología, La Habana, Cuba.
- IV Especialista de I Grado en Anatomía Patológica. Centro de Investigaciones Médico Quirúrgicas, La Habana, Cuba.

RESUMEN

El tiroides ectópico es un tejido tiroideo que no se localiza en su posición anatómica normal. Se han descrito cuatro grupos de tiroides ectópicos a nivel del tracto aérodigestivo superior: lingual, sublingual, tirogloso e intralaringotraqueal, la lingual es la localización más frecuente. El tiroides intralaringotraqueal es un trastorno raro, constituyendo el 7% de todos los tumores intratraqueales y es la forma de tiroides ectópico que más frecuentemente pasa desapercibido y origina la clínica más severa. La etiopatogenia no es bien conocida; existen dos teorías que tratan de explicar la aparición del tejido tiroideo aberrante: la teoría de la malformación y la teoría invasiva en el interior de la tráquea. Palabras clave: tiroides ectópico, tiroides intralaríngeo.

ABSTRACT

The ectopic thyroid is a thyroid tissue that is not located in its normal anatomical position. Four groups of ectopic thyroid have been described in the upper aerodigestive tract: lingual, sublingual, thyroglossal and intralaryngotracheal tract,

the lingual one is the most frequent localization. The intralaryngeal thyroid is a strange dysfunction, constituting 7% of all the intralaryngeal tumors and it is the form of ectopic thyroid that more frequently passes unidentified and it originates the most severe clinic. The etiopathogenesis is not very well-known; There are two theories that try to explain the appearance of the aberrant ectopic thyroid: the theory of the malformation and the theory of invasive inside the trachea. Words key: ectopic thyroid, thyroid intralaryngeal.

INTRODUCCIÓN

La glándula tiroides es una glándula endocrina que se sitúa en la región anterior del cuello, constituida por dos lóbulos laterales unido en su base por un istmo, posee una rica red vascular dada por las arterias tiroideas superior e inferior; en la edad adulta alcanza un peso de 15-20 g.

El tejido tiroideo aparece por división del ectodermo de la base de la faringe por detrás del primer y segundo arco branquial, durante la tercera a cuarta semana de vida fetal. El desarrollo de la glándula tiroides se origina desde el foramen caecum y desciende a la región pretraqueal conectado desde la base lingual por medio del conducto tirogloso, el cual posteriormente se torna macizo y desaparece, a la séptima semana alcanza su ubicación definitiva pretraqueal a nivel del tercer al sexto anillo traqueal.

El tiroides ectópico es el tejido tiroideo localizado en posición anatómica anormal. Se distinguen cuatro grupos en relación a su localización en el tracto aérodigestivo superior: lingual, sublingual, tirogloso e intralaryngeotraqueal, también se ha reportado tejido tiroideo ectópico en zonas menos frecuentes como son: esófago cervical, senos piriformes, mediastino superior, nódulos linfáticos cervicales, pericardio, septum interventricular cardíaco, cayado aórtico, diafragma y conducto hepático común. La existencia de este tejido en la subglotis y la tráquea es una de las formas más raras y severas de presentación de la ectopia tiroidea, es una de las causas infrecuentes de la obstrucción respiratoria alta progresiva, su diagnóstico y tratamiento no son fáciles de realizar.¹⁻³

La ectopia tiroidea se produce por alteraciones en el proceso de migración de la glándula. Si el descenso tiroideo no llega a iniciarse, la glándula se mantendrá en su posición de origen, la base de la lengua, que es la localización más frecuente de las ectopias tiroideas. Cuando se producen descensos parciales, la glándula queda en región sublingual, submandibular, prelaríngea o traqueal.⁴ Asimismo, se han descrito ectopias tiroideas derivadas de un "exceso de migración", en cuyo caso aparecen tiroides subesternales, mediastínicos.⁵ No obstante, también se ha encontrado tejido tiroideo ectópico en otras localizaciones más raras como son: nódulos linfoides cervicales, pericardio, senos piriformes, esófago cervical, mediastino superior, septum interventricular cardíaco, cayado aórtico, diafragma y conducto hepático común.⁶

Localizaciones de tiroides ectópica⁷

<u>Línea media</u> (a lo largo del trayecto de migración)	80-95%
➤ Lingual-intralingual	80-90%
➤ Conducto tirogloso suprahioideo o infrahioideo	5-15%
➤ Ectopia baja en el cuello	
<u>Cuello lateral</u> (del primordio lateral)	1-3%
➤ Submaxilar	
➤ Medial a vaina carotídea	
<u>Tubo aerodigestivo</u> (restos dejados atrás)	1%
➤ Amigdalino-orofaringe, retrofaringe, intratraqueal, esofágica	
<u>Sobredescendida</u>	< 1%
➤ Torácica (mediastínica, aórtica, intracardiaca), Abdominal.	

La fisiopatología de la ectopia tiroidea no está definida, se invocan teorías como alteraciones en la función de diversos genes que regulan la migración, la organogénesis y el desarrollo tiroideo; sin embargo, hasta ahora no se conoce ninguna mutación asociada a ectopia tiroidea en humanos.⁸ Otra teoría es que las evaginaciones provenientes de los lóbulos laterales del primordio tiroideo resultan en tejido tiroideo lateral, y que estos remanentes pueden separarse y dejarse atrás.⁹

En el 70 a 75% de los pacientes con tiroides mal posicionada el tejido tiroideo no está en el sitio anatómico normal, este representa, con frecuencia, la única fuente de tejido tiroideo.¹⁰ Cuando simultáneamente hay tejido tiroideo ectópico y tejido tiroideo en posición normal, este último es hipotrófico e hipofunciona l⁸. La tiroides ectópica también se considera, por lo general, disgénica y se espera que a la larga sea hipofuncional.^{11,12}

El tejido ectópico no siempre representa restos embriológicos. Otras posibilidades son implantes de fragmentos tiroideos resultado de una disrupción mecánica de la glándula, debida a procedimientos quirúrgicos o traumas bien por secuestro de un nódulo en una glándula complicada o por un proceso difuso como una tiroiditis o hiperplasia nodular.

La ectopia tiroidea es poco frecuente, tiene una prevalencia de aproximadamente una por cada 100 000 a 300 000 personas, y según reportes, afecta a uno por cada 4 000 a 8 000 pacientes con enfermedades de la tiroides,¹³ sin embargo, dados los escasos síntomas, frecuentemente pasan inadvertidas, y se hacen evidentes en el 10% de los estudios post mortem,¹⁴ en 1/6 000 pacientes con alteración tiroidea. Es más frecuente en las mujeres entre la tercera y quinta década de la vida.¹⁵

Los síntomas varían de acuerdo a su localización, el paciente puede presentar disfagia, disfonía, disnea, molestias o sensación de cuerpo extraño en boca o faringe, tos que se intensifica en decúbito y, más raramente, hemoptisis. En casos de localización intratraqueal del tiroides, la disnea puede exacerbarse durante la menstruación o el embarazo.

La más frecuente de las ectopias es el tiroides lingual (90%).¹⁶ El tiroides ectópico intralaringotraqueal es muy poco frecuente, representando el 7% de todos los tumores intratraqueales (1:4 000-8 000).¹ De los 125 casos descritos el 90% se presentan en pacientes adultos pertenecientes a países de Europa Central, con antecedentes de bocio endémico.¹⁷ La mayoría de éstos correspondían a mujeres (3:1) adultas que fueron inicialmente diagnosticadas de bronquitis asmática.

La localización habitual del tiroides ectópico intralaringotraqueal es la pared pósterolateral izquierda de la tráquea.¹⁸. De los casos revisados en la literatura tan sólo Donegan y Wood, en 1985, describen tiroides ectópico a nivel subglótico.¹⁹

Existen dos teorías que tratan de explicar la etiopatogenia del tejido tiroideo ectópico en la luz laringotraqueal: la "teoría de la Malformación (malformation theory)", descrita por Von Bruns en 1878, que defiende el origen de una pequeña porción de tejido embrionario del tiroides principal, secuestrada posteriormente por el crecimiento del esbozo traqueal embrionario, no existiendo comunicación con la porción externa de la glándula tiroides y la "teoría Invasiva (ingrowth theory)" descrita por Paltauf en 1892, que defiende ser el resultado de la invasión directa de tejido tiroideo maduro a través del cartílago tráquea.

La localización izquierda característica es defendida por Hammar, descubriendo en 1920 que el cuerpo tiroideo lateral derecho descendía más caudalmente y se fusionaba más precozmente con el esbozo tiroideo medial que el izquierdo.¹

Hulten en 1937 concluye que este resto de tejido no fusionado era rodeado y encapsulado por el crecimiento traqueal de forma mucho más tardía, mostrando una proporción de 4:1 de tejido tiroideo ectópico izquierdo respecto al derecho.¹

Falk explica la causa de la localización posterior traqueal, a la menor resistencia que ofrece a la penetración, la pared posterior de la tráquea, debido a su constitución por tejido conectivo laxo, respecto al pericondrio y cartílago de la pared anterior.¹

La falta de tejido mesenquimal entre la glándula tiroides y la tráquea permitiría al tiroides embrionario formar una sólida adherencia con la tráquea, con posterior invasión a través del cartílago. La "invasión intrauterina" del cartílago traqueal. Wegelin en 1958 propone la división de masas tiroideas intratraqueales en dos grupos: falsos tiroides aberrantes, originados durante el período pre o neonatal, formando un puente de unión a través de la pared cricotraqueal con la glándula tiroides; y verdaderos tiroides aberrantes, desarrollados en el embrión a partir de un depósito aislado de tejido tiroideo perdido.¹

La presentación clínica habitual del tiroides ectópico intralaringotraqueal es de dificultad respiratoria progresiva de meses-años de evolución, en mujeres de mediana.²⁰ confundida en casi la totalidad de los casos con cuadros de hiperreactividad bronquial sin respuesta al tratamiento broncodilatador, precipitando finalmente en disnea alta aguda con estridor.

En el 100% de los casos recogidos en la literatura, el estado hormonal de la glándula tiroidea, se reporta como eutiroidismo.¹⁵

Las pruebas diagnósticas a realizar en la ectopia tiroidea consiste en recurrir a ecografía y tomografía computada, resonancia magnética, escaneos tiroideos con isótopos radioactivos (Tc 99m o yodo 131), pruebas de función tiroidea que incluyan TSH y biopsia por aspiración con aguja fina.⁸

En el tiroides ectópico intralaringeo en las pruebas diagnósticas se impone la laringoscopia directa con toma de muestra, donde se observa una lesión semiesférica, de color rojo vinoso, recubierta por un fino epitelio que transparenta una importante red vascular.¹⁶

El diagnóstico diferencial se realiza principalmente con el carcinoma escamoso laríngeo subglótico, otras lesiones malignas que se deben descartar son el carcinoma adenoquístico y el linfoma. Entre las lesiones benignas se encuentran: tuberculosis y sífilis laringotraqueal, depósitos subglóticos de amiloide, angiomas, lipomas, fibromas, papilomas y encondromas y sus degeneraciones malignas.⁷

El tratamiento de las ectopias tiroideas es controvertido, la mayoría de los autores recomiendan tratamiento supresor con hormona tiroidea, incluso en casos de tiroides pequeño, asintomático y normofuncionante, con el objetivo de prevenir la hiperplasia glandular y la aparición de hipotiroidismo.¹³ Sin embargo, otros autores recomiendan tratamiento en dosis sustitutivas. El radioyodo es una opción al tratamiento farmacológico segura y efectiva.¹² La cirugía debe reservarse para los pacientes cuyos síntomas empeoren a pesar del tratamiento supresor, y es de primera elección en pacientes con síntomas compresivos.

Existen diferentes esquemas de tratamiento para el tiroides intralaringeo, que van desde el tratamiento médico con supresión hormonal y ablación tiroidea con yodo 131, o su extirpación mediante técnicas quirúrgicas. Actualmente el tratamiento de elección es la cirugía, siendo discutida la técnica a emplear. La mayoría de los autores defienden la cirugía abierta por laringotraqueofisura,¹ y posterior colocación de un tutor o stent intralaringotraqueal. Se ha descrito, igualmente, exéresis directa por vía endoscópica (con o sin láser), en casos en los que no existan signos de malignización.¹⁶⁻¹⁹

El tratamiento más adecuado se individualizará para cada paciente, debiendo tener en cuenta la edad, tamaño de la lesión, sospecha de malignización o infección, existencia de sintomatología o complicaciones, niveles de hormonas tiroideas, la existencia de tiroides en localización normal y su funcionalidad, presencia de neoplasia tiroidea invasiva y finalmente el grado de obstrucción de la vía aérea.⁹

Este grupo de autores tuvo la experiencia de una paciente de 40 años de edad con un síndrome obstructivo laríngeo agudo, tratada anteriormente por asma y con antecedente de tiroidectomía por bocio multinodular.

A los 14 años de operada se diagnostica una tumoración endoluminal subglótica subcricoidea, informándose por anatomía patológica: tejido tiroideo de características normales, que fue tratada con yodo 131 desapareciendo la lesión. (Fig.1, 2 y 3)

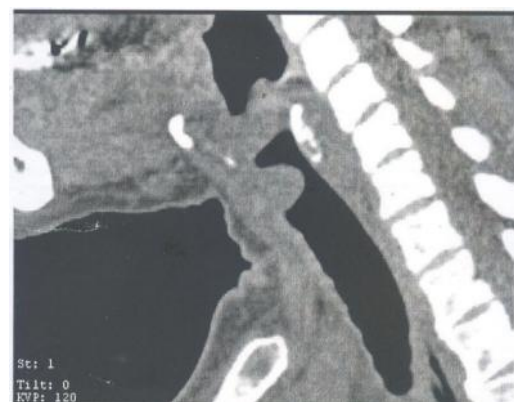
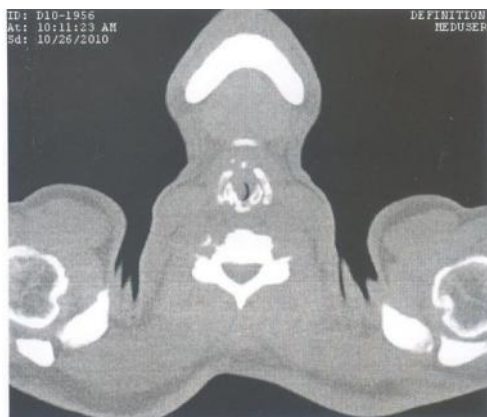
Fig. 1 y 2 Imagen tumoral endoluminal subglótica subcricoidea, pared anterior

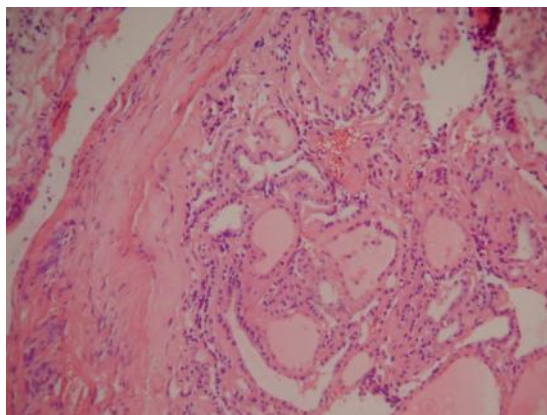


Fig 3. Biopsia de tejido tiroideo ectópico de características normales

REFERENCIAS BILIOGRÁFICAS

1. Jiménez V, Ruiz R, Dávila A, Fernández R, Ruiz J.M, et al. Tejido Tiroideo Ectópico Intralaríngeo. Presentación de un caso clínico y revisión de la literatura. *Acta Otorrinolaringol Esp* 2002;53:54-9.
2. Pereda Y, Sánchez F, Alvarado J, Acosta L, Bastidas Y. Tiroides lingual. Experiencia en el Hospital de Niños J.M. De Los Ríos (Años 2001 -2006). *Acta Otorrinolaringológica* 2007; 19(2):23-9.
3. De Felice M, Di Lauro R. Thyroid development and its disorders: Genetics and molecular mechanisms. *Endocr Rev* 2004;25:722-46.
4. Batsakis JG, El-Naggar AK, Luna MA. Thyroid gland ectopias. *Ann Otol Rhinol Laryngol* 1996;105:996-1000.
5. Iglesias P, Pavón I, Olivar J, Montoya T, Elviro R. Tiroides ectópico. *Endocrinol Nutr* 2007;54(9):504-8.
6. Postelthwait RW, Detner DE. Ectopic Thyroid Nodules in the Esophagus. *Ann Thorac Surg* 1975;19:98-100.
7. Ortega-van Beusekom JM, Castillo-Ventura B, Prado-Calleros HM. Tiroides ectópica lateral. *An Orl Mex* 2010;55(3):105-10.
8. De Felice M, Di Lauro R. Thyroid development and its disorders: Genetics and molecular mechanisms. *Endocr Rev* 2004;25:722-46.
9. Mussak E, Ashutosh K. Surgical and medical management of midline ectopic thyroid. *Otolaryngol Head Neck Surg* 2007;136:870-72.
10. Wein R, Norante J, Doerr T. Hashimoto's thyroiditis within ectopic thyroid gland mimicking the presentation of thyroglossal duct cyst. *Otolaryngol Head Neck Surg* 2001;125:274-76.

11. Bowen-Wright HE, Jonklaas J. Ectopic intratracheal thyroid: an illustrative case report and literature review. *Thyroid* 2005;15:478-84.
12. Iglesias P, Pavón I, Olivar J, Montoya T, Elviro R. Tiroides ectópico. *Endocrinol Nutr* 2007;54(9):504-7.
13. Damiano A, Rubin JS, Glickman AB. Ectopic thyroid tissue presenting as a midline neck mass. *Int J Pediatr Otorhinolaryngol* 1996;34:141-48.
14. Myers EN, Pantago IP Jr. Intratracheal Thyroid. *Laryngoscope* 1975;85:1833-40.
15. Hulten O. Intratracheal struma. *Nordisk Medicinsk Tidskrift* 1937;3:2047-49.
16. Donegan JO, Wood MD. Intratracheal thyroid-familial occurrence. *Laryngoscope* 1985;95:6-8.
17. See CH, Patel G, Montgomery PQ, Rhys PH. Intralaryngotracheal thyroid-ectopic thyroid or invasive carcinoma?. *The Journal of Laryngology and Otology* 1998;112:673-76.
18. Osammor JY, Bulman CH, Blewitt RW, Path FR. Intralaryngotracheal thyroid. *The Journal of Laryngology and Otology* 1990;104:733-36.
19. ProduL MS. Dual ectopic thyroid: a report of two cases. *The Journal of Laryngology and Otology* 1998;112:393-95.

Recibido: 22 de marzo del 2013

Aceptado: 27 de mayo del 2013

Ilsa García Estrada. Centro de Investigaciones Médico Quirúrgicas, 216 y 11 B, Siboney, La Habana, Cuba.

Correo electrónico: igarcia@cimeq.sld.cu.