




Artículo original

## Cambios funcionales a corto plazo en la perfusión cerebral y el funcionamiento cognitivo con el uso de la estimulación cerebral no invasiva

*Short term functional changes in brain perfusion and cognitive functioning with the use of non-invasive brain stimulation in patients with cognitive impairment*

Lázaro Gómez Fernández <sup>1</sup> 

Hermis Vega Treto <sup>2</sup>

Sheila Berrillo Batista <sup>1</sup>

Zayli Hernández Figueroa <sup>3</sup>

Lilía Morales Chacón <sup>1</sup>

Nelson Rodríguez Mesa <sup>2</sup>

<sup>1</sup> Centro Internacional de Restauración Neurológica. La Habana, Cuba.

<sup>2</sup> Centro de Investigaciones Médico-Quirúrgicas (CIMEQ). La Habana, Cuba.

<sup>3</sup> Clínica de 43. La Habana, Cuba.

Recibido: 12/9/2021

Aceptado: 26/1/2022

### RESUMEN

**Introducción:** El deterioro cognitivo constituye un reto para las neurociencias contemporáneas. Con el desarrollo de la neuromodulación se han descrito resultados interesantes que apuntan hacia la posibilidad de mejorar las funciones cognitivas en pacientes con deterioro cognitivo leve (DCL) y demencias.

**Objetivo:** Describir el efecto neuromodulador de la aplicación de la estimulación transcraneal con corriente directa (tDCS) en 3 pacientes con diagnóstico de deterioro cognitivo leve.

**Métodos:** Se estudiaron tres pacientes con diagnóstico de deterioro cognitivo leve, a quienes se les aplicó Escala de Evaluación para la Enfermedad de Alzheimer (ADAS-Cog), un electroencefalograma, y una Tomografía de Fotón Único (SPECT), antes y unos días después de la aplicación de 20 sesiones de estimulación transcraneal con corriente directa en áreas frontales. El ánodo se colocó sobre la corteza prefrontal izquierda, y el cátodo en posición frontopolar derecha. Se utilizó una intensidad de 2mA, durante 20 minutos.

**Resultados:** Se observó una tendencia a la disminución en la puntuación total de la Escala de Evaluación para la Enfermedad de Alzheimer; siendo los ítems más favorecidos: recordatorio de palabras, denominación



ISSN: 1995-9427RNPS: 2162

<http://revcimeq.sld.cu/index.php/imq>

Vol. 14 No. 2 | 2022



de objetos y dedos, praxia ideatoria y la orientación. Se identificó un incremento en la perfusión cerebral en el giro frontal superior, medio e inferior izquierdos, giro precentral bilateral, giro cingulado, putamen derecho, precúneo, corteza insular derecha y tálamo derecho.

**Conclusiones:** El uso de la tDCS en los pacientes con DCL se asoció con cambios favorables en algunos acápites de la escala ADAS-Cog, conjuntamente con incremento en la perfusión cerebral de varias estructuras corticales y subcorticales.

**Palabras clave:** deterioro cognitivo; estimulación transcraneal; corriente directa; perfusión cerebral.

## ABSTRACT

**Introduction:** Cognitive impairment is a challenge for contemporary neurosciences. With the development of neuromodulation, there have been described interesting results that point out the possibility of improving cognitive functions in patients with mild cognitive impairment (MCI) and dementia using transcranial direct current stimulation (tDCS). Here, we described the neuromodulatory effect of tDCS in three patients with MCI.

**Methods:** We studied three patients with diagnostic of MCI, who were examined by means of Alzheimer Disease Assessment Scale, cognitive subscale (ADAS-Cog), an electroencephalogram, and a Single Photon Emission Tomography (SPECT). They were examined before and a few days after completing 20 sessions of tDCS over frontal areas. Anode was located over left dorsolateral prefrontal cortex, and cathode over right frontopolar region. Stimulation intensity was set at 2 mA, in 20 minutes sessions.

**Results:** We observed a tendency towards a decrease in total ADAS-Cog score; especially in items: word recalls, object and finger denomination, ideatory praxis and orientation. We identified an increase in brain perfusion in superior, median and inferior left frontal gyrus, precentral gyrus(bilateral), cingular gyrus, and right putamen, insular cortex and thalamus.

**Conclusions:** The use of tDCS in MCI patients was associated with favourable changes in some items from ADAS-Cog, and an increase in brain perfusion in a few cortical and subcortical structures.

**KeyWords:** cognitive impairment; transcranial direct; current stimulation, brain perfusion.

## Introducción

Es en 1988 que Reisberg introdujo en la literatura médica el término de Deterioro Cognitivo Leve (DCL). Este término conceptualmente describe a un paciente que a diferencia del demente, aún tiene recursos compensadores suficientes como para realizar sus actividades diarias instrumentales sin grandes dificultades. Esta condición puede ser transitoria y reversible, o



ISSN: 1995-9427RNPS: 2162

<http://revcimeq.sld.cu/index.php/imq>

Vol. 14 No. 2 | 2022



estacionaria y con pocas variaciones en largos períodos de tiempo; pero también puede progresar y convertirse en demencia sin un momento de transición claramente definido.<sup>1</sup>

Tanto el DCL como la demencia, pueden tener múltiples causas (degenerativas, vascular u otras); y cuenta en la actualidad con criterios clínicos que permiten definir cuatro subtipos de DCL. (2-5) Existen factores de riesgo para el desarrollo del DCL, como la hipertensión arterial, la diabetes, las adicciones y los traumatismos agudos o a repetición, entre otros.<sup>4, 6, 7- 9</sup>

En la actualidad los tratamientos disponibles para el deterioro cognitivo y las demencias presentan una muy limitada eficacia, existiendo solo 5 medicamentos aprobados por la FDA de Estados Unidos para el tratamiento de algunos síntomas de la enfermedad de Alzheimer; con mejorías poco duraderas y variable efecto individual. Una nueva propuesta terapéutica que se explora en la actualidad es la Estimulación Cerebral No Invasiva, bajo esta denominación se reúnen esencialmente 2 métodos: la Estimulación Magnética Transcraneal repetitiva (rTMS) y la Estimulación Transcraneal con Corriente Directa (tDCS). Ambos métodos inducen pequeñas cantidades de corrientes en áreas específicas del cerebro, que según el patrón de estimulación y/o la polaridad del estímulo ejercen determinado efecto neuromodulador en los circuitos neuronales sobre los que se actúa, generalmente vinculados en un conjunto de síntomas o signos.<sup>10-19</sup>

No se trata de un método curativo; sin embargo, permite modular el funcionamiento del sistema nervioso para lograr un mejor control sintomático apelando a sus propiedades neuroplásticas. El uso de múltiples sesiones en días sucesivos tiene un efecto funcional duradero, que puede mantenerse hasta aproximadamente 1 año después de un ciclo de tratamiento. Con el paso del tiempo se han identificado resultados cada vez más consistentes con el uso de la estimulación cerebral para mejorar funciones cognitivas, como la memoria asociativa, la memoria semántica; acelerando el aprendizaje de tareas motoras como parte de entrenamientos o de forma combinada con la rehabilitación; así como de las funciones ejecutivas, entre otras. Estos resultados hacen que exista un gran interés para identificar estrategias más racionales en el abordaje integral de los síndromes demenciales incluyendo la estimulación cerebral no invasiva; aunque no todos los resultados coinciden en ser favorables.<sup>20-23</sup> Tanto la rTMS como la tDCS son considerados métodos seguros, que se acompañan de muy pocos efectos adversos, razón por la cual son clasificados como procedimientos médicos de riesgo mínimo.<sup>24, 25</sup>

Nos planteamos la interrogante: ¿La aplicación de 20 sesiones de tDCS anódica sobre la corteza prefrontal dorsolateral izquierda modifica la perfusión cerebral y el funcionamiento cognitivo en pacientes con Deterioro Cognitivo Leve?



## Métodos

Se seleccionaron 3 pacientes con diagnóstico clínico de DCL procedentes de la consulta externa de Neurología del Centro de Investigaciones Médico-Quirúrgicas. Se les explicó en detalle las características de la investigación que se estaba realizando, basada en el uso de la estimulación transcraneal con corriente directa (tDCS). Todos dieron su consentimiento informado por escrito, y este trabajo constituyó el punto de partida de un protocolo de investigación aprobado por el consejo científico Asesor del CIREN.

Criterios de inclusión:

1. Paciente adulto entre 50-85 años con queja subjetiva de pérdida de memoria, en el que se comprueba la dificultad objetiva en el examen neuropsicológico.
2. Función cognitiva general normal, al igual que las actividades de la vida diaria; con puntuación en el examen del Estado Mental Mínimo entre 19 y 23 puntos.
3. Nivel de educación mínimo de 12 grado o equivalente.
4. Examen físico general normal.

Criterios de exclusión:

1. Comorbilidad con otra enfermedad psiquiátrica o neurológica.
2. Diagnóstico de depresión como síntoma primario.
3. Presencia de actividad paroxística muy activa en el electroencefalograma.
4. Presencia de otra enfermedad sistémica que impida el completamiento de los procedimientos evaluativos y terapéuticos requeridos en la investigación.
5. Historia de adicción al alcohol u otro tipo de sustancia adictiva, o abuso de alcohol en los últimos 3 meses llegando al estado de embriaguez.

Su caracterización clínica, a los efectos de este protocolo se llevó a cabo mediante la aplicación de la escala ADAS-Cog, que fue aplicada por una Licenciada en Psicología entrenada en su utilización. Adicionalmente se realizó un estudio de electroencefalografía, y se obtuvieron imágenes sagitales T1-MPRAGE 3D (tiempo de repetición (TR = 2200 ms), tiempo eco (TE = 2.67 ms), tiempo de inversión (TI = 900 ms), espesor de corte de 1 mm), en un equipo de resonancia magnética Magnetom Aera SIEMENS de 1.5 Tesla. Se estudió la perfusión cerebral, mediante una tomografía por emisión de fotón único (SPECT del inglés *Single-Photon Emission Computed Tomography*) utilizando <sup>99m</sup>Tc-ECD como radiotrazador. Para ello se utilizó un Sistema SPECT de doble cabezal: MiE ECAM-SCINTRON. Las imágenes fueron procesadas con el co-registro con la imagen anatómica de resonancia magnética. Se cuantificó la perfusión cerebral por el número de cuentas (actividad) en las regiones anatómicas de interés según un atlas probabilístico.<sup>26-28</sup>



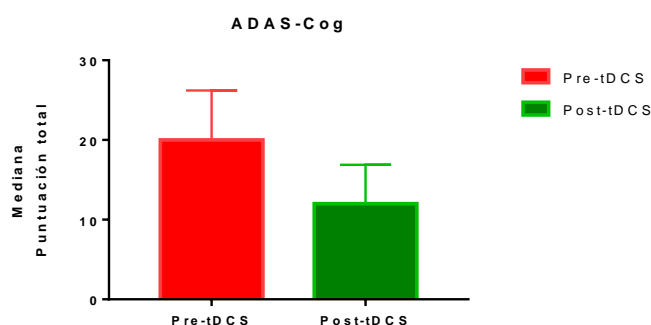
Para la intervención se utilizó un equipo de tDCS Neuroconn(Ger), y se fijó la intensidad de estimulación en 2 mA, con sesiones de 20 minutos cada una. Los pacientes recibieron en total 20 sesiones, a razón de una diaria.

Posterior a completar las 20 sesiones, cada paciente fue evaluado nuevamente, siguiendo los mismos procedimientos realizados antes de la intervención (ADAS-Cog, EEG, y SPECT), para conocer si la intervención se asociaba a alguna modificación funcional. Debido a lo pequeño de la muestra solamente se analizó el comportamiento en cada paciente de forma individual y considerando la mediana y el error estándar en cada variable de la escala, pero no se realizaron test estadísticos.

## Resultados

Todos los pacientes toleraron el procedimiento, y completaron las 20 sesiones propuestas de la intervención. No se presentaron eventos adversos serios; tres pacientes describieron haber presentado sensación de ardencia o escozor ocasional en los sitios de estimulación, que desapareció espontáneamente y fue de corta duración.

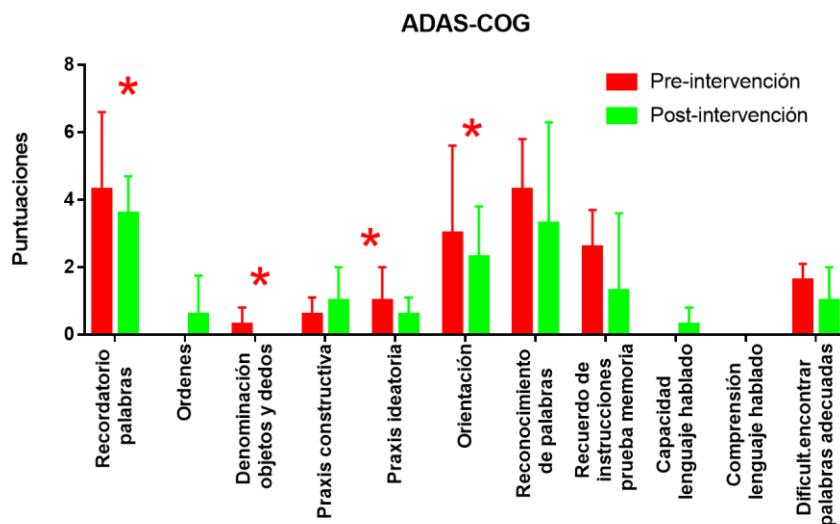
Posterior a la intervención se observó una disminución en la puntuación total de la escala, al analizarlo de forma grupal (Fig. 1). Individualmente la mejoría en la puntuación total fue evidente en 2 de los tres pacientes.



**Fig. 1.** Comportamiento de la puntuación total del ADAS-Cog antes y después de la intervención con la tDCS.



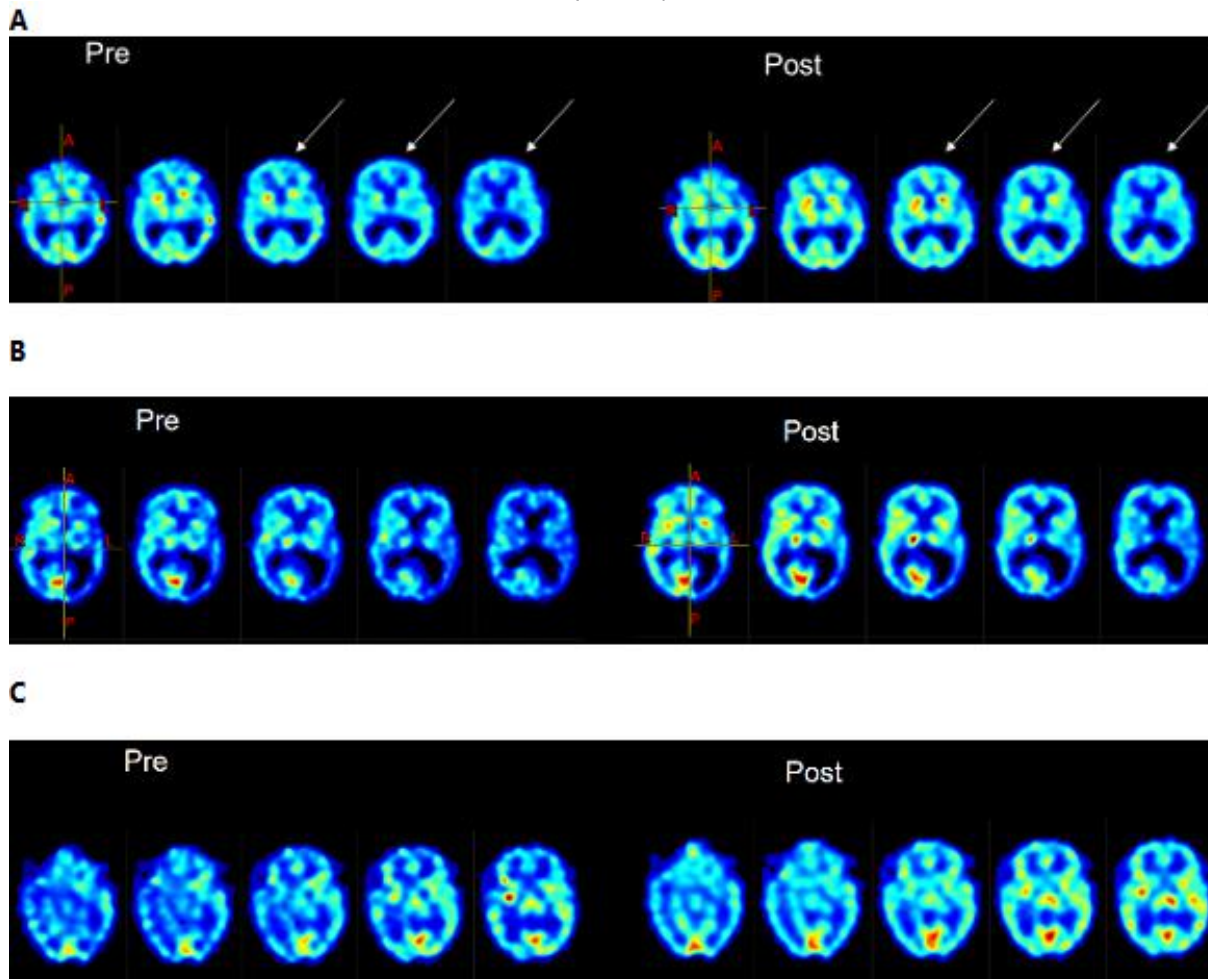
Al analizar los ítems individualmente se observó que el cambio en la puntuación total dependió fundamentalmente de las modificaciones en: el recordatorio de palabras, la denominación de objetos y dedos, la praxia ideatoria, y la orientación (Fig. 2). Este comportamiento corroborado con los resultados de la escala, concordó con la impresión de los familiares acompañantes, y del neurólogo de atención.



\*Señala las diferencias más destacadas, pero sin significación estadística debido al tamaño muestral.

**Fig. 2.** Comportamiento de los ítems del ADAS-Cog.

En los tres pacientes se observaron cambios significativos en la perfusión cerebral, en zonas relacionadas con la acción focal de la estimulación en regiones de corteza frontal, pero también en otras estructuras subcorticales y corticales a distancia. Ese es el caso de los giros frontal superior, medio e inferior izquierdos, el giro precentral de ambos lados, el giro cingulado, la corteza del precúneo, y la corteza orbital, insular y el putamen derechos (Fig. 3).



**Fig. 3.** Cortes representativas del estudio de SPECT pre- y posintervención. En la mitad derecha de la lámina se observa un incremento en la perfusión de varias estructuras cerebrales al comparar las imágenes con sus equivalentes preintervención (A, B y C: los 3 pacientes).

## Discusión

Los resultados descritos en nuestros pacientes apoyan la idea de que el uso de 20 sesiones de tDCS focalizada en región frontal puede tener un efecto modulador de la actividad en las redes neuronales, que son diana de la estimulación. Se corrobora además, que la tDCS es un método seguro y bien tolerado en pacientes con deterioro cognitivo, como ha sido descrito en otras investigaciones.<sup>24, 29</sup>



ISSN: 1995-9427RNPS: 2162

<http://revcimeq.sld.cu/index.php/imq>

Vol. 14 No. 2 | 2022



La mejoría en la puntuación total del ADAS-Cog, y particularmente en algunos de sus ítems ratifica que vale la pena profundizar en las investigaciones con los métodos de estimulación cerebral no invasivos en pacientes con DCL. La posibilidad de potenciar las funciones cognitivas se ha descrito tanto en sujetos sanos como en pacientes, sin embargo, algunos resultados son contradictorios. Los protocolos seguidos en las diferentes investigaciones son muy diversos, con variaciones en las áreas dianas, la intensidad de estimulación, las dimensiones de los electrodos y hasta en el número de sesiones. Todo esto al margen de las diferencias que de por sí, imprime el proceso fisiopatológico de la enfermedad y el estadio en el que se encuentra el paciente en el momento de la intervención.<sup>30-32</sup>

A pesar de ello, predominan los resultados alentadores que sugieren, al igual que los presentados, que es posible lograr una mejoría funcional comprobable con métodos objetivos, y con una repercusión clínica relevante. Estos resultados constituyen una prueba de concepto que permitirá el desarrollo de una investigación con un mayor tamaño muestral para corroborar el efecto neuromodulatorio que podría tener la tDCS en pacientes con DCL. Este método podría constituir una alternativa complementaria para el tratamiento de rehabilitación cognitiva en estos pacientes.<sup>32, 33</sup>

Los cambios observados en la SPECT en los tres pacientes, son evidencias objetivas de las modificaciones funcionales, tales como aumento de la perfusión cerebral, inducidas por la estimulación, en correspondencia con el comportamiento en la escala clínica, como se ha descrito en otros modelos de enfermedades.<sup>34</sup> Es llamativo además, que los cambios no se circunscribieron a la región frontal estimulada, sino que se observaron también en otras estructuras corticales y subcorticales hacia donde existen proyecciones cortico-corticales y cortico-subcorticales.

Existen muchas interrogantes que no, que van desde la demostración con argumentos basados en evidencias de cuál podría ser la mejor diana, hasta si la intensidad más comúnmente utilizada de 2 mA es la ideal. Ya se ha demostrado que hasta 4 mA pueden ser utilizados con iguales niveles de seguridad y sin efectos adversos serios; con una mayor inducción de corriente en el tejido neural subyacente.<sup>35, 36</sup> No se puede olvidar tampoco que muchos cambios pueden deberse a la existencia del efecto placebo de la intervención;<sup>37</sup> por lo cual desarrollar diseños apropiados con el uso de placebo y la asignación a doble ciegas es un paso obligado para llegar a conclusiones sólidas.<sup>38</sup>

El uso de la tDCS en los pacientes con DCL se asoció con cambios favorables en algunos acápites de la escala ADAS-Cog, conjuntamente con incremento en la perfusión cerebral de varias estructuras corticales y subcorticales.





## Referencias bibliográficas

1. Muniz R, Serra CM, Reisberg B, Rojo JM, Del Ser T, Pena Casanova J, et al. Cognitive-motor intervention in Alzheimer's disease: long-term results from the Maria Wolff trial. *Journal of Alzheimer's disease : JAD*. 2015;45(1):295-304. doi: 10.3233/JAD-142364.
2. Jia J, Wei C, Liang J, Zhou A, Zuo X, Song H, et al. The effects of DL-3-n-butylphthalide in patients with vascular cognitive impairment without dementia caused by subcortical ischemic small vessel disease: A multicentre, randomized, double-blind, placebo-controlled trial. *Alzheimers Dement*. 2016;12(2):89-99. doi: 10.1016/j.jalz.2015.04.010. Epub Jun 15.
3. Narasimhalu K, Effendy S, Sim CH, Lee JM, Chen I, Hia SB, et al. A randomized controlled trial of rivastigmine in patients with cognitive impairment no dementia because of cerebrovascular disease. *J Lipid Res*. 2010;51(5):1179-85. doi: 10.94/jlr.M002667. Epub 2009 Nov 24.
4. Penteadó SH, Teodorov E, Kirsten TB, Eluf BP, Reis-Silva TM, Acenjo MK, et al. Obesity and diabetes cause cognitive dysfunction in the absence of accelerated beta-amyloid deposition in a novel murine model of mixed or vascular dementia. *Eur J Pharmacol*. 2014;738:342-51.(doi):10.1016/j.ejphar.2014.05.058. Epub Jun 11.
5. Samani A, Davagnanam I, Cockerell OC, Ramsay A, Patani R, Chataway J. Lymphomatosis cerebri: a treatable cause of rapidly progressive dementia. *J Neurol Neurosurg Psychiatry*. 2015;86(2):238-40. doi: 10.1136/jnnp-2013-307327. Epub 2014 May 20.
6. Peters R, Beckett N, Fagard R, Thijs L, Wang JG, Forette F, et al. Increased pulse pressure linked to dementia: further results from the Hypertension in the Very Elderly Trial - HYVET. *J Hypertens*. 2013;31(9):1868-75. doi: 10.097/HJH.0b013e3283622cc6.
7. van Straaten EC, Harvey D, Scheltens P, Barkhof F, Petersen RC, Thal LJ, et al. Periventricular white matter hyperintensities increase the likelihood of progression from amnesic mild cognitive impairment to dementia. *Clinical trials (London, England)*. 2008;5(5):523-33. doi: 10.1177/1740774508096313.
8. Anderson K, Bird M, Macpherson S, McDonough V, Davis T. Incidence of dementia is increased in type 2 diabetes and reduced by the use of sulfonylureas and metformin. *Geriatr Nurs*. 2011;32(3):166-77. doi: 10.1016/j.gerinurse.2010.12.011. Epub 1 Feb 9.
9. Chen Y, Wang J, Wang LJ, Lin H, Huang PJ. Effect of different blood glucose intervention plans on elderly people with type 2 diabetes mellitus combined with dementia. *Eur Rev Med Pharmacol Sci*. 2017;21(11):2702-7.
10. Stanley MA, Calleo J, Bush AL, Wilson N, Snow AL, Kraus-Schuman C, et al. The peaceful mind program: a pilot test of a cognitive-behavioral therapy-based intervention for anxious patients



ISSN: 1995-9427RNPS: 2162

<http://revcimeq.sld.cu/index.php/imq>

Vol. 14 No. 2 | 2022



with dementia. *Am J Geriatr Psychiatry*. 2013;21(7):696-708. doi: 10.1016/j.jagp.2013.01.007. Epub Feb 6.

11. Schulz KP, Clerkin SM, Fan J, Halperin JM, Newcorn JH. Guanfacine modulates the influence of emotional cues on prefrontal cortex activation for cognitive control. *Psychopharmacology (Berl)*. 2013;226(2):261-71. doi: 10.1007/s00213-012-2893-8. Epub 2012 Oct 20.
12. Forstmeier S, Maercker A, Savaskan E, Roth T. Cognitive behavioural treatment for mild Alzheimer's patients and their caregivers (CBTAC): study protocol for a randomized controlled trial. *Trials*. 2015;16:526.(doi):10.1186/s13063-015-1043-0.
13. Gareri P, Putignano D, Castagna A, Cotroneo AM, De Palo G, Fabbo A, et al. Retrospective study on the benefits of combined Memantine and cholinEsterase inhibitor treatMent in AGEd Patients affected with Alzheimer's Disease: the MEMAGE study. *Journal of Alzheimer's disease : JAD*. 2014;41(2):633-40. doi: 10.3233/JAD-132735.
14. Reale M, Iarlori C, Gambi F, Feliciani C, Isabella L, Gambi D. The acetylcholinesterase inhibitor, Donepezil, regulates a Th2 bias in Alzheimer's disease patients. *Pharmacogenomics J*. 2006;6(4):246-54. doi: 10.1038/sj.tpj.6500369. Epub 2006 Jan 31.
15. Fleischhacker WW, Buchgeher A, Schubert H. Memantine in the treatment of senile dementia of the Alzheimer type. *Acta Psychiatr Scand Suppl*. 1986;329:81-91.(doi):10.1111/j.600-0447.1986.tb10541.x.
16. Iimori T, Nakajima S, Miyazaki T, Tarumi R, Ogyu K, Wada M, et al. Effectiveness of the prefrontal repetitive transcranial magnetic stimulation on cognitive profiles in depression, schizophrenia, and Alzheimer's disease: A systematic review. *Prog Neuropsychopharmacol Biol Psychiatry*. 2019;88:31-40.(doi):10.1016/j.pnpbp.2018.06.014. Epub Jun 25.
17. Yulug B, Hanoglu L, Khanmammadov E, Duz OA, Polat B, Hanoglu T, et al. Beyond The Therapeutic Effect of rTMS in Alzheimer's Disease: A Possible Neuroprotective Role of Hippocampal BDNF? : A Minireview. *Mini Rev Med Chem*. 2018;18(17):1479-85. doi: 10.2174/1389557517666170927162537.
18. Nguyen JP, Boutoleau-Bretonniere C, Lefaucheur JP, Suarez A, Gaillard H, Chapelet G, et al. Efficacy of Transcranial Direct Current Stimulation Combined with Cognitive Training in the Treatment of Apathy in Patients with Alzheimer's Disease: Study Protocol for a Randomized Trial. *Reviews on recent clinical trials*. 2018;13(4):319-27. doi: 10.2174/1574887113666180416153316.
19. Liu CS, Rau A, Gallagher D, Rajji TK, Lanctot KL, Herrmann N. Using transcranial direct current stimulation to treat symptoms in mild cognitive impairment and Alzheimer's disease. *Neurodegener Dis Manag*. 2017;7(5):317-29. doi: 10.2217/nmt-017-0021. Epub 2017 Oct 18.



ISSN: 1995-9427RNPS: 2162

<http://revcimeq.sld.cu/index.php/imq>

Vol. 14 No. 2 | 2022

20. Borgesius NZ, de Waard MC, van der Pluijm I, Omrani A, Zondag GC, van der Horst GT, et al. Brain stimulation improves associative memory in an individual with amnesic mild cognitive impairment. *J Neurosci*. 2011;31(35):12543-53. doi: 10.1523/JNEUROSCI.1589-11.2011.
21. Miniussi C, Cappa SF, Cohen LG, Floel A, Fregni F, Nitsche MA, et al. Efficacy of repetitive transcranial magnetic stimulation/transcranial direct current stimulation in cognitive neurorehabilitation. *Brain stimulation*. 2008;1(4):326-36.
22. Kim J, Lee M, Yim J. A New Approach to Transcranial Direct Current Stimulation in Improving Cognitive Motor Learning and Hand Function with the Nintendo Switch in Stroke Survivors. *Med Sci Monit*. 2019;25:9555-9562.(doi):10.12659/MSM.921081.
23. Brem AK, Almquist JN, Mansfield K, Plessow F, Sella F, Santarnecchi E, et al. Modulating fluid intelligence performance through combined cognitive training and brain stimulation. *Neuropsychologia*. 2018;118(Pt A):107-14. doi: 10.1016/j.neuropsychologia.2018.04.008. Epub Apr 9.
24. Inagawa T, Yokoi Y, Narita Z, Maruo K, Okazaki M, Nakagome K. Safety and Feasibility of Transcranial Direct Current Stimulation for Cognitive Rehabilitation in Patients With Mild or Major Neurocognitive Disorders: A Randomized Sham-Controlled Pilot Study. *Front Hum Neurosci*. 2019;13:273.(doi):10.3389/fnhum.2019.00273. eCollection 2019.
25. Antal A, Alekseichuk I, Bikson M, Brockmüller J, Brunoni AR, Chen R, et al. Low intensity transcranial electric stimulation: Safety, ethical, legal regulatory and application guidelines. *Clin Neurophysiol*. 2017;128(9):1774-809. doi: 10.016/j.clinph.2017.06.001. Epub Jun 19.
26. Batista Garcia-Ramo K, Sanchez Catusus CA, Morales Chacon L, Aguila Ruiz A, Sanchez Corneaux A, Rojas Lopez P, et al. A Novel Noninvasive Approach Based on SPECT and EEG for the Location of the Epileptogenic Zone in Pharmacoresistant Non-Lesional Epilepsy. *Medicina (Kaunas)*. 2019;55(8).(pii):medicina55080478. doi: 10.3390/medicina.
27. Mazziotta JT, A. . A probabilistic atlas and reference system for the human brain: International Consortium for Brain Mapping (ICBM). *Philosophical transactions of the Royal Society of London Series B, Biological sciences*. 2001;356(1412):1293-322.
28. Broche AJ, P.; Biraben, A.; Bernard, A.; Haegelen, C.; Prigent, F.; Gibaud, B. Evaluation of methods to detect interhemispheric asymmetry on cerebral perfision SPECT: Application to epilepsy. *Journal of Nuclear mEDICINE*. 2005;46(4):707-13.
29. Bikson M, Grossman P, Thomas C, Zannou AL, Jiang J, Adnan T, et al. Safety of Transcranial Direct Current Stimulation: Evidence Based Update 2016. *Brain stimulation*. 2016;9(5):641-61.



ISSN: 1995-9427RNPS: 2162

<http://revcimeq.sld.cu/index.php/imq>

Vol. 14 No. 2 | 2022



30. Horne KS, Filmer HL, Nott ZE, Hawi Z, Pugsley K, Mattingley JB, et al. Evidence against benefits from cognitive training and transcranial direct current stimulation in healthy older adults. *Nat Hum Behav.* 2021;5(1):146-58. doi: 10.1038/s41562-020-00979-5. Epub 2020 Oct 26.
31. Chu CS, Li CT, Brunoni AR, Yang FC, Tseng PT, Tu YK, et al. Cognitive effects and acceptability of non-invasive brain stimulation on Alzheimer's disease and mild cognitive impairment: a component network meta-analysis. *J Neurol Neurosurg Psychiatry.* 2021;92(2):195-203. doi: 10.1136/jnnp-2020-323870. Epub 2020 Oct 28.
32. Begemann MJ, Brand BA, Ćurčić-Blake B, Aleman A, Sommer IE. Efficacy of non-invasive brain stimulation on cognitive functioning in brain disorders: a meta-analysis. *Psychol Med.* 2020;50(15):2465-86. doi: 10.1017/S0033291720003670. Epub 2020 Oct 19.
33. Lu H, Chan SSM, Chan WC, Lin C, Cheng CPW, Linda Chiu Wa L. Randomized controlled trial of TDCS on cognition in 201 seniors with mild neurocognitive disorder. *Ann Clin Transl Neurol.* 2019;6(10):1938-48. doi: 10.002/acn3.50823. Epub 2019 Sep 17.
34. Bragina OA, Lara DA, Nemoto EM, Shuttleworth CW, Semyachkina-Glushkovskaya OV, Bragin DE. Increases in Microvascular Perfusion and Tissue Oxygenation via Vasodilatation After Anodal Transcranial Direct Current Stimulation in the Healthy and Traumatized Mouse Brain. *Advances in experimental medicine and biology.* 2018;1072:27-31.(doi):10.1007/978-3-319-91287-5\_5.
35. Liu CS, Herrmann N, Gallagher D, Rajji TK, Kiss A, Vieira D, et al. A Pilot Study Comparing Effects of Bifrontal Versus Bitemporal Transcranial Direct Current Stimulation in Mild Cognitive Impairment and Mild Alzheimer Disease. *J ECT.* 2020;36(3):211-5. doi: 10.1097/YCT.0000000000000639.
36. Chhatbar PY, Chen R, Deardorff R, Dellenbach B, Kautz SA, George MS, et al. Safety and tolerability of transcranial direct current stimulation to stroke patients - A phase I current escalation study. *Brain stimulation.* 2017;10(3):553-9.
37. L. G. Efecto placebo en la medicina contemporánea. *Revista Cubana de Neurología y Neurocirugía.* 2020;Oct-Dic.
38. Holczer A, Németh VL, Vékony T, Vécsei L, Klivényi P, Must A. Non-invasive Brain Stimulation in Alzheimer's Disease and Mild Cognitive Impairment-A State-of-the-Art Review on Methodological Characteristics and Stimulation Parameters. *Front Hum Neurosci.* 2020;14:179.(doi):10.3389/fnhum.2020.00179. eCollection 2020.

## Conflicto de intereses

Los autores declaran que no tienen conflicto de intereses.